

# Carcinoma Escamoso de Ano: Detección y Seguimiento Mediante Anoscopia de Alta Resolución. Presentación de Caso Clínico

Luciana La Rosa, Silvana Valeria Piussi, María Susana Bruzzi, Marcos Sebastián Trobiani, Jorge Héctor Arias, Carlos Miguel Lumi, Alejandro Gutiérrez, Omar Rubén Miravalle  
Centro Privado de Cirugía y Coloproctología, Santa Fé

## INTRODUCCIÓN

El cáncer de ano representa el 2% de los cánceres colorrectoanales, pero su incidencia está aumentando.<sup>1,2</sup> El tratamiento con escisión local amplia de las lesiones tempranas del margen anal se asocia con tasas de supervivencia a los 5 años de hasta el 88%; la quimio-radioterapia es menos eficaz, con mayor morbilidad.<sup>1,3</sup> La anoscopia de alta resolución (AAR) ha demostrado ser útil en la detección de las neoplasias intraepiteliales anales (NIA).<sup>4</sup>

## PRESENTACIÓN DE CASO

Mujer de 61 años de edad que consultó por prurito anal. Al examen proctológico se halló un ligero eritema perianal en hora 9. No habiendo respondido a corticoides tópicos se decidió realizar una AAR para evaluar detalladamente la lesión. Bajo la magnificación se evidenció una lesión menor a 1 cm de diámetro, levemente acetoblanca y ligeramente elevada, con un puntillado grueso en su superficie (Fig. 1). La biopsia informó carcinoma escamoso infiltrante, decidiéndose realizar una resección local amplia con márgenes de 1cm (Fig. 2). El informe definitivo fue carcinoma epidermoide bien diferenciado pT1 con márgenes libres. Los estudios complementarios no evidenciaron compromiso ganglionar ni a distancia (T1N0M0). La paciente continuó bajo controles trimestrales con AAR. Entre los 3 y 6 meses presentó tres NIA de alto grado (HG-AIN -NIA 3) endoanales. Al año postoperatorio se halló un condiloma viral endoanal. A 2 años de seguimiento, no presenta recidivas locales ni a distancia.

## CONCLUSIÓN

En este caso, la AAR resultó indispensable para la detección temprana de un carcinoma escamoso anal, ofreciendo la posibilidad de realizar un tratamiento local. Creemos que la AAR es útil para el diagnóstico de lesiones anales inespecíficas.

Recibido 30 de septiembre de 2013

Corregido y aceptado para publicación 1 de diciembre de 2013

### Correspondencia:

Luciana La Rosa

lucianalarosa@gmail.com

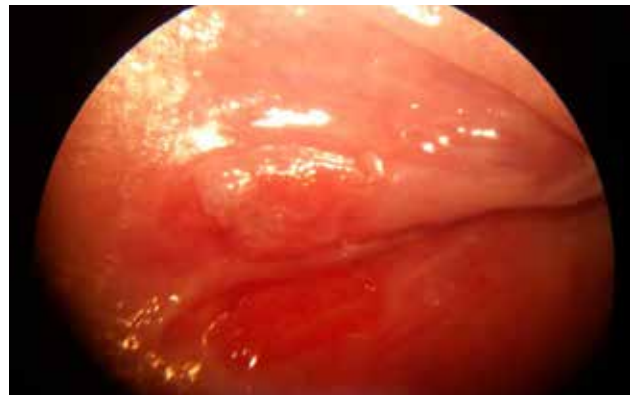


Figura 1

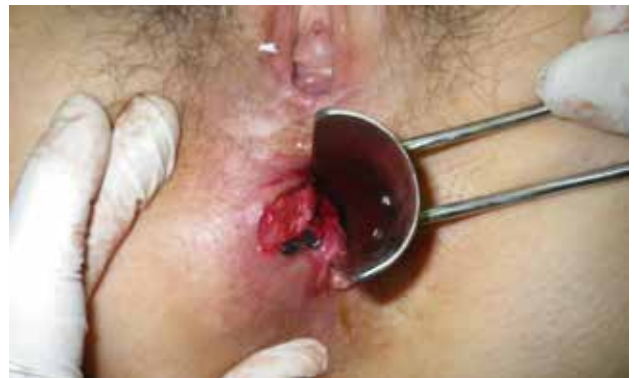

Figura 2

## BIBLIOGRAFÍA

1. Steele SR, Varma MG, Melton GB et al. Practice parameters for anal squamous neoplasms. *Dis Colon Rectum* 2012; 55: 735-749.
2. Darragh TM, Colgan TJ, Cox JT et al. The lower anogenital squamous terminology standardization Project for HPV-associated lesions: background and consensus recommendations from the College of American Pathologists and the American Society for Colposcopy and cervical Pathology. *Arch Pathol Lab Med.* 2012; 136:1266-1297.
3. Holly EA, Ralston ML, Darragh TM, Greenblatt RM, Jay N, Palefsky JM. Prevalence and Risk Factors for Anal Squamous Intraepithelial Lesions in Women. *Journal of the National Cancer Institute.* 2001; 93(11): 843-49.
4. Pineda CE, Berry JM, Jay N. et al. High-Resolution Anoscopy Targeted Surgical Destruction of Anal High-Grade Squamous Intraepithelial Lesions: A Ten-Year Experience. *Dis Colon Rectum* 2008; 51: 829-837.